

# Bimaxilläre Umstellungsosteotomien und autogene Genioplastiken zur operativen Behandlung von Gesichtsfehlbildungen

**Autoren**\_Prof. Dr. Dr. med. Johannes Franz Hönig, Hannover; Dr. med. dent. Ulrike Grohmann, Göttingen

## \_Einleitung

Lageveränderungen der Kiefer zueinander und zur Schädelbasis führen in der Regel zu disharmonischen Gesichtsproportionen und Fehlbisslagen, die die Patienten sowohl bei der Nahrungsaufnahme als auch beim Sprechen behindern und zu ästhetischen Beeinträchtigungen und damit mangelndem Selbstbewusstsein führen können. Vielfach wissen viele Betroffene nicht einmal, dass eine operative Korrektur heute möglich ist und leiden deshalb unnötiger Weise unter ihren Gesichtsprofildisharmonien. Disproportionen des Gesichtes werden besonders auf-

fällig gegen Ende der Pubertät. Ein Zeitpunkt, zudem das Körperwachstum nahezu abgeschlossen ist. Operative Korrekturen zur Harmonisierung des Gesichtsprofils sind allerdings erst nach Abschluss des gesamten Körperwachstums, d. h. nach Abschluss der Pubertät, medizinisch indiziert. Hat sich ein Patient bereits in der Pubertätsphase zu einer operativen Korrektur der Kieferlage entschieden, und eine lange kieferorthopädische Vorbehandlung über sich ergehen lassen, dann warten viele dieser jungen Patienten sehr ungeduldig auf ihren Operationstermin. Der geschätzte Anteil der operativ zu korrigierenden skelettalen Gesichtsdisharmonien in Kombination

**Abb. 1**\_ Darstellung der intraoperativen 3-D-temporären Fixierung des Unterkiefers mit Osteosyntheseplatten in zentrische Relation; dadurch kann diese Relation reproduzierbar bei jedem einzelnen Operationsschritt wieder eingenommen werden.

Aus: J. F. Hönig; Manual der Maxillo-mandibulären Umstellungsosteotomien. 2002, Springer, Steinkopff Verlag, Darmstadt, Heidelberg.

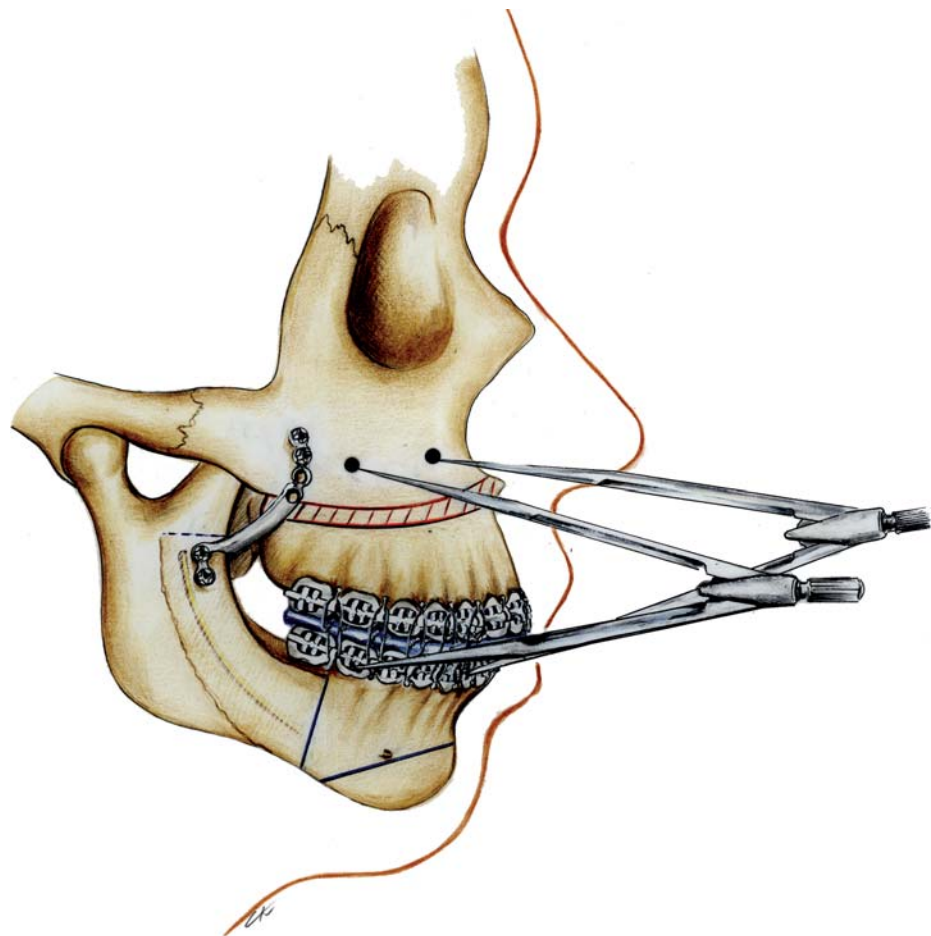


Abb. 1

mit Fehlbissituationen, d. h. die veränderte Lage der Kiefer zueinander und zur Schädelbasis beträgt etwa zehn Prozent in der Bevölkerung. Wegen der allgemeinen Unkenntnis in der Bevölkerung über mögliche operative Korrekturen, werden die Umstellung der Kiefer zur Harmonisierung der Gesichtsproportionen und Fehlbisslage nur spärlich und wenn überhaupt, nur an speziell dafür ausgerichteten Zentren von qualifiziert ausgebildeten Gesichtschirurgen durchgeführt.

Den behandelnden Gesichtschirurgen stellt allerdings der Wunsch des Patienten nach idealen Gesichtsproportionen und optimalen Kaufunktionen vor zunehmend schwierigere, differenziertere und subtilere Aufgaben, da der Erfolg der Operation vom Patienten am Ergebnis der Gesichtsharmonisierung und nicht nur an der kaufunktionellen Verbesserung gemessen wird.

Außerdem ist auch das Profil des Gesichtes gewissen Modetrends unterworfen. Wurden früher gerade Gesichter bevorzugt, so geht heute der Trend zunehmend zu geraden Vorgesichtern hin, d. h., geringgradig vorspringende Unterkiefer werden heute in der Regel nicht mehr zurückverlagert, sondern der Oberkiefer wird vorverlagert.

Stand früher die kaufunktionelle Optimierung im Vordergrund, erlangt heute die früher häufig nur unzureichend vor der Operation beachtete Gesichtsanalyse und Vorhersage einen immensen Stellenwert.

Die chirurgische Therapie von Dysgnathien ist indiziert bei ausgeprägter sagittaler Diskrepanz der Kieferbasen zueinander, Disharmonie des Gesichtsskullums, frontal offenen Biss und Imbalance der biomechanischen Relation im stomatognathen Gebiss.

Aus chirurgischer Sicht ist es daher das Ziel, durch Umstellungsosteotomien der Kiefer in Kombination mit prä- und postoperativer kieferorthopädischer Behandlung eine eugnathe Einstellung der Kieferbasen zueinander zu erzielen. Dabei soll das neuromuskuläre biomechanische Gleichgewicht im stomatognathen System bei gleichzeitiger, ästhetisch anspruchsvoller Harmonisierung des Gesichtsskullums wiederhergestellt werden.

### \_Instrumentarium

Neben dem Basisinstrumentarium, wie Raspartorien und Wundhaken, werden darüber hinaus spezielle Instrumentarien wie die Stichsäge, Winkelschrauber, Messinstrumente, Pterygoid- und Nasenseptummeißel, Hammer sowie Panfixosteseplatten, für die Fixierung des verlagerten Oberkiefers bzw. Miniplatten für die Verlagerung des Unterkiefers benötigt, wobei in Einzelfällen auch resorbierbare Osteosyntheseplatten Anwendung finden.

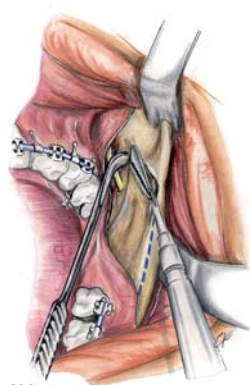


Abb. 2a

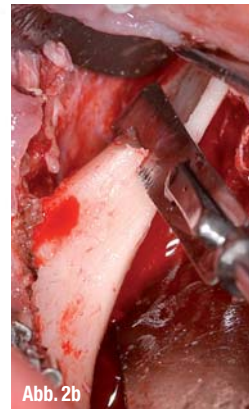


Abb. 2b

**Abb. 2a und b\_** Mit einer Stichsäge wird von der Basis der Rinne die Pars kortikalis an der Vorderkante des Ramus ascendens bis zur Retromolarregion durchtrennt.

Abb. 2a: Schematische Darstellung der Ramus osteotomie.

Aus: J. F. Höinig; Manual der Maxillo-mandibulären Umstellungsosteotomien. 2002, Springer, Steinkopff Verlag, Darmstadt, Heidelberg.

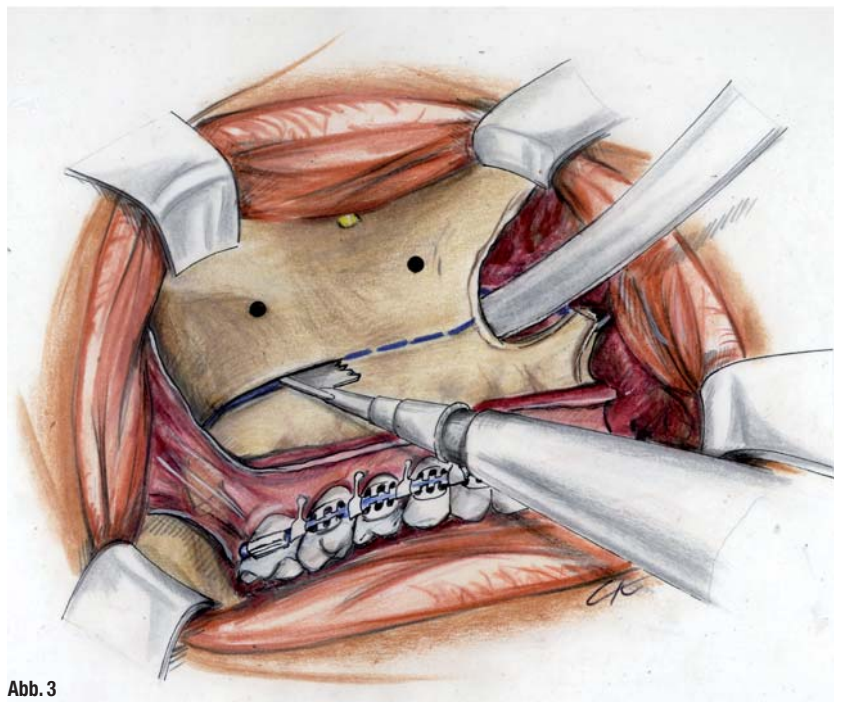


Abb. 3

### \_Chirurgisches Konzept

Bei der bimaxillären Umstellungsosteotomie erfolgt zunächst die Positionierung des Unterkiefers in zentrischer Relation, anschließend die Oberkiefer- und

**Abb. 3\_** Nach Festlegung der Osteotomielinien oberhalb der Wurzelspitzen und Ablösung der Nasenschleimhaut vom Nasenboden wird mit einer Stichsäge die Osteotomie des Oberkiefers von der Fossa pterygopalatina aus auf beiden Seiten durchgeführt.

Aus: J. F. Höinig; Manual der Maxillo-mandibulären Umstellungsosteotomien. 2002, Springer, Steinkopff Verlag, Darmstadt, Heidelberg.

**Abb. 4\_** „down-fracture“ des Oberkiefers. Dabei wird der Osteotomie-spalt weit aufgeklappt, sodass man auf die Kieferhöhlenbasis schaut.

Aus: J. F. Höinig; Manual der Maxillo-mandibulären Umstellungsosteotomien. 2002, Springer, Steinkopff Verlag, Darmstadt, Heidelberg.

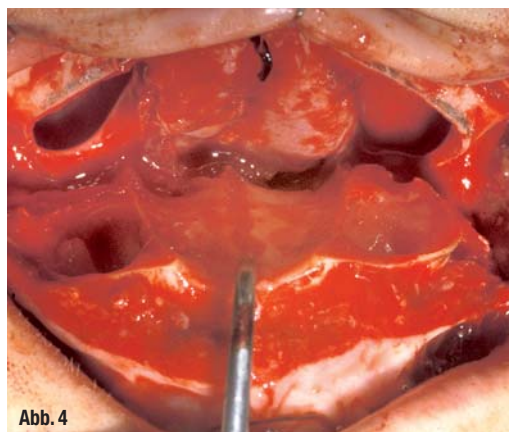


Abb. 4

**Abb. 5a und b\_** Nach 3-D-Verlagerung des Oberkiefers erfolgt die Fixation des Oberkiefers im Bereich der Crista zygomatico alveolaris und Apertura piriformis mit Panfixosteosyntheseplatten.

Aus: J. F. Hönig; Manual der Maxillo-mandibulären Umstellungsosteotomien. 2002, Springer, Steinkopff Verlag, Darmstadt, Heidelberg.

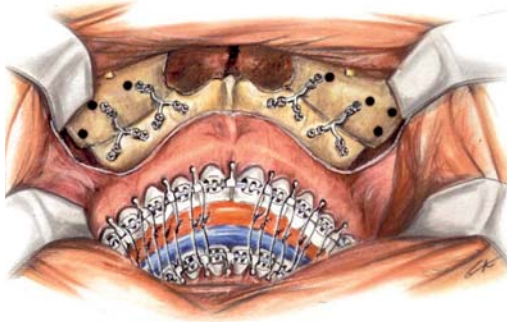


Abb. 5a

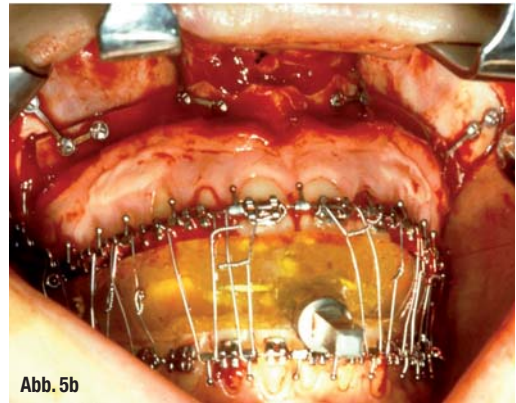


Abb. 5b

dann die Unterkieferumstellungsosteotomie mit sich daran anschließender Kinnverlagerungsplastik.

### Positionierung des Unterkiefers in zentrischer Relation

Wesentlicher Bestandteil der gelenkorientierten bimaxillären Umstellungsosteotomie ist die exakte Herstellung von Operationssplintens.

Sie dienen dazu, intraoperativ die Kondylen in zentrischer Position zu halten und das zahntragende Segment nach Osteotomie des jeweiligen Kiefers gelenkbezüglich zu fixieren.

Nach Eingliederung des zentrischen Splintes und temporärer intermaxillärer Fixation wird eine dreidimensionale, temporäre intraoperative Positionierung mit Miniplatten durchgeführt. Die Platten werden spannungsfrei am Processus zygomaticus und Ramus ascendens mit Schrauben fixiert. Um einen transbukkalen Zugang zu vermeiden, werden die Schrauben im Bereich des Ramus ascendens mit einem Winkelschrauber eingebracht.

Durch die intraoperative 3-D-temporäre Fixierung des Unterkiefers mit Osteosyntheseplatten in zentrische Relation, kann diese Relation reproduzierbar bei jedem einzelnen Operationsschritt wieder eingenommen werden (Abb. 1).

### Oberkieferfreilegung

Bei der Standardversion der Le Fort-I-Osteotomie wird hochvestibulär von der molaren Region, 5 mm oberhalb der mukogingivalen Grenze, eine horizon-

tale, zirkumvestibuläre Inzision vorgenommen. Das Oberlippenphrenulum wird zur Markierung der Mittellinie mit einem Seidenfaden temporär umstochen.

Schonend wird subperiostal die kaudale Freilegung des Oberkiefers durchgeführt. Nach kranial wird dagegen weitflächig die Apertura piriformis, der Processus zygomaticus mit Anteilen des Jochbogens und die dorso-laterale Kieferhöhlenwand bis zur Fossa pterygopalatina dargestellt.

Nach Eingliederung des Zentriksplintes und temporärer intermaxillärer Fixation erfolgt die Positionierung des Unterkiefers mit einer Miniplattenosteosynthese zwischen Processus zygomaticus und Ramus ascendens. Die Schrauben werden mit einem Winkelschrauber eingedreht, sodass auf eine perkutane Inzision verzichtet werden kann. Mit einem Drillbohrer werden oberhalb der anzulegenden Le Fort-I-Osteotomie Löcher in Höhe der Eck- bzw. ersten Molarenzähne in der fazialen Kieferhöhlenwand angelegt. Sie dienen als obere Mess-Referenzpunkte zur Messung der vertikalen Distanz zwischen diesen Referenzlöchern und den Unterkiefer-Brackets im 3er- und 6er-Zahnbereich. Diese präoperativen Werte werden notiert und müssen postoperativ nach der Oberkieferverlagerung wieder der präoperativen Distanz entsprechen. Danach schließt sich die Anzeichnung der Osteotomielinien an.

### Unterkieferosteotomie nach Hunsuck

Nach Entfernung der Positionierungsplatten und des Zentriksplintes wird mit einer olivenförmigen Fräse ca. 3–4 mm oberhalb der Inzisura mandibulae eine horizontale Rinne von etwa 6–7 mm Größe nach Abschieben des Gefäßnervenbündels bis kurz hinter das Foramen mandibulae angelegt.

Mit einer Stichsäge wird nun von der Basis der Rinne die Pars corticalis an der Vorderkante des Ramus ascendens bis zur Retromolarregion durchtrennt (Abb. 2a und b).

Es erfolgt die Anlage einer vertikalen Knochenrinne in der bukkalen Pars corticalis mit der Lindemann-Fräse unter Schutz der Weichteile.

**Abb. 6\_** Die Repositionierung der Kiefergelenke in der präoperativen zentrischen Relation erfolgt durch erneute spannungsfreie Fixierung der Positionierungsplatten. Anschließend werden die Osteotomiesegmente mit Miniplatten über monokortikale Schrauben stabilisiert; die intermaxilläre Immobilisation wird gelöst und die Okklusion überprüft.

Aus: J. F. Hönig; Manual der Maxillo-mandibulären Umstellungsosteotomien. 2002, Springer, Steinkopff Verlag, Darmstadt, Heidelberg.

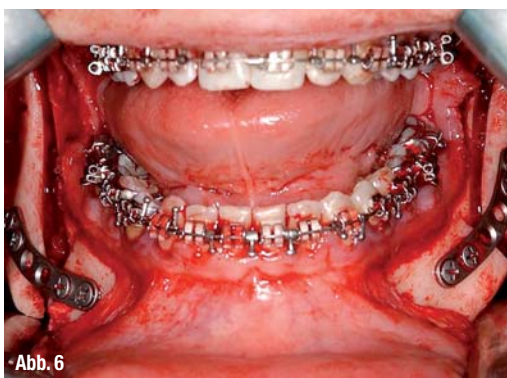

Abb. 6

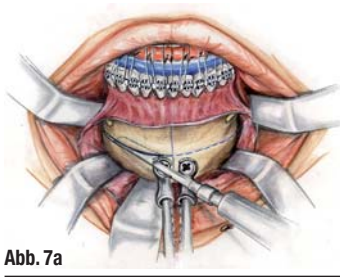


Abb. 7a

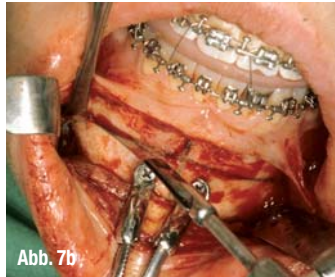


Abb. 7b

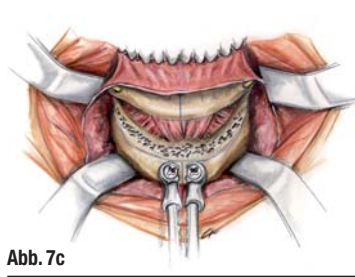


Abb. 7c

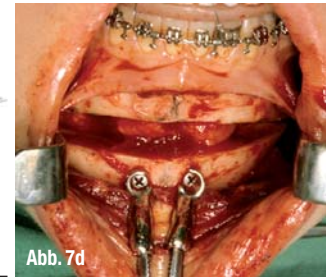


Abb. 7d

**Abb. 7a–g** Zur autogenen Kinnplastik wird in temporärer intermaxillärer Fixation zunächst die Mittellinie eingezeichnet und mit markiert. Nach Darstellung der Nervi mentales wird die Osteotomielinie festgelegt, die unterhalb der Foramina mentales nach dorsal bis in die Prämolarenregion hin ausläuft. Zwei Bohrlöcher werden paramedian links und rechts angelegt. Eine Kinnrepositionszange wird anschließend mit zwei 6 mm langen monokortikalen Schrauben fixiert und das Kinn unter Schonung der Nervi mentales mit einer oszillierenden Stichsäge osteotomiert. Das kaudal breit an der vestibulären und lingualen Muskulatur gestielte, osteotomierte Segment wird dann entsprechend der Planung mit der Repositionszange verlagert. Ist eine Höhenreduktion des Kinns geplant, wird entsprechend eine Knochen-scheibe vom oberen Kinnsegment mit einer Säge abgetrennt und scharf von der Zungenmuskulatur gelöst. Nach sorgfältiger Blutstillung erfolgt nach entsprechender geplanter Verlagerung des Kinnsegmentes die Fixation mit Osteosyntheseplatten paramedian rechts und links.

Aus: J. F. Hönig; Manual der Maxillo-mandibulären Umstellungsosteotomien. 2002, Springer, Steinkopff Verlag, Darmstadt, Heidelberg.

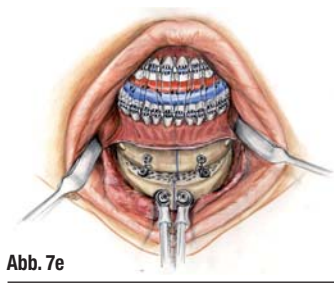


Abb. 7e

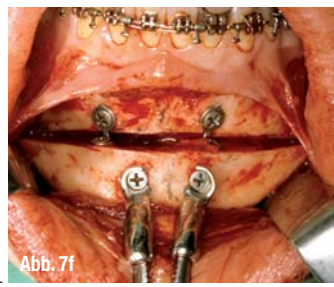


Abb. 7f

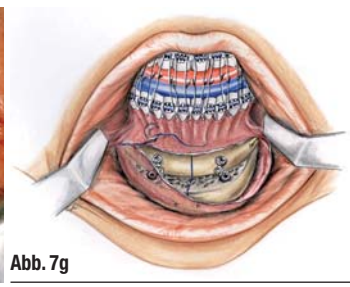


Abb. 7g

### Oberkieferosteotomie und Oberkieferverlagerung

Nach Festlegung der Osteotomielinien oberhalb der Wurzelspitzen und Ablösung der Nasenschleimhaut vom Nasenboden wird mit einer Stichsäge die Osteotomie des Oberkiefers von der Fossa pterygopalatina aus auf beiden Seiten durchgeführt (Abb. 3).

Von der Fossa pterygopalatina aus wird unter Schutz der Weichteile und des Tubus mit einer Stichsäge der Oberkiefer entlang der Markierungslinien durchtrennt. Das Osteotomiesegment wird herausgelöst und entfernt.

Mit einem Septummeißel wird nun das Septum und Vomer vom Oberkiefer mit ein paar Hammerschlägen abgelöst. Der gebogene Obwegeser-Meißel wird an der Suture zwischen Tuber maxillaris und Processus pterygoideus angesetzt und mit zwei bis drei Hammerschlägen vom Pterygoid gelöst. Dabei ist streng darauf zu achten, dass der Meißel mit seiner Arbeitsrichtung nach schräg unten gerichtet wird. In Höhe des Alveolarfortsatzes wird der Oberkiefer mit den Daumen und den Zeigefingern bds. umfasst und durch Druck der Oberkiefer nach kaudal im Sinne einer „down-fracture“ von der Schädelbasis abgebrochen. Dabei wird der Osteotomiespalt weit aufgeklappt (Abb. 4). Mobilisiert wird

der Oberkiefer mit einem gebogenen Raspartorium, das den Tuber maxillaris umfasst. Mit der anderen Hand wird der Oberkiefer unterstützend mobilisiert.

Nach Mobilisation hat man nun Einblick von kaudal auf die Kieferhöhle, das Nasenseptum und auf die Arteria palatina (Kreis).

Mit einer Luer-Zange werden die Knocheninterferenzen abgetragen und die Nasenseptumleiste gekürzt. Zusätzlich wird der Naseneingang bei der Oberkieferhochverlagerung osteoplastisch modelliert und nach kaudal hin erweitert.

Nach Abtragung aller knöchernen Interferenzen wird der zweite Splint, der die Verlagerungsstrecken des Oberkiefers beinhaltet, eingegliedert und eine erneute temporäre Immobilisation mit Drahtligaturen nach Einstellung der Vertikaldistanzen oberhalb der Osteotomielinien zwischen Ober- und Unterkiefer vorgenommen.

### Oberkieferfixierung in zentraler Relation am Patienten

Nach exakter Wiedereinstellung der präoperativen Vertikaldistanz zwischen Unterkiefer und den Referenzlöchern im 3er- und 6er-Zahnbereich oberhalb der Oberkieferosteotomielinie auf beiden Seiten er-

### Abb. 8a–d Longface-Syndrom:

24-jähriger Patient mit einem Longface-Syndrom prä- (Abb. 8a und c) und postoperative Aufnahmen (Abb. 8b und d). Durch eine bimaxilläre Umstellungsosteotomie in Kombination mit einer Kinnhöhenreduktion ließen sich eine kaufunktionelle Verbesserung und ein ausgewogenes Gesichtprofil erzeugen.

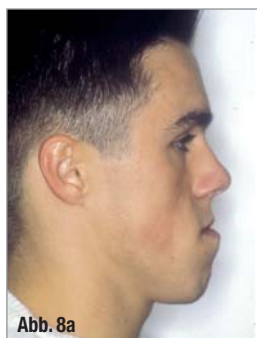

Abb. 8a

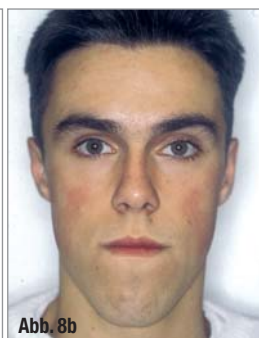

Abb. 8b

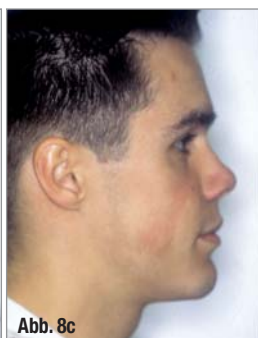
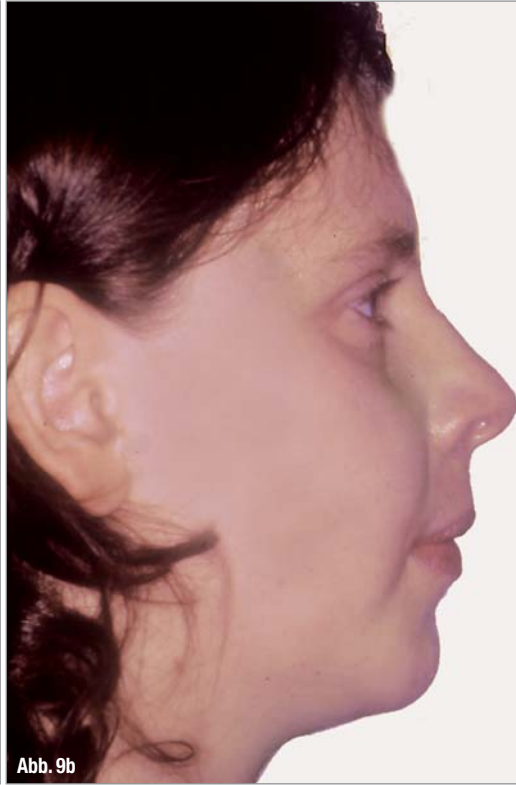
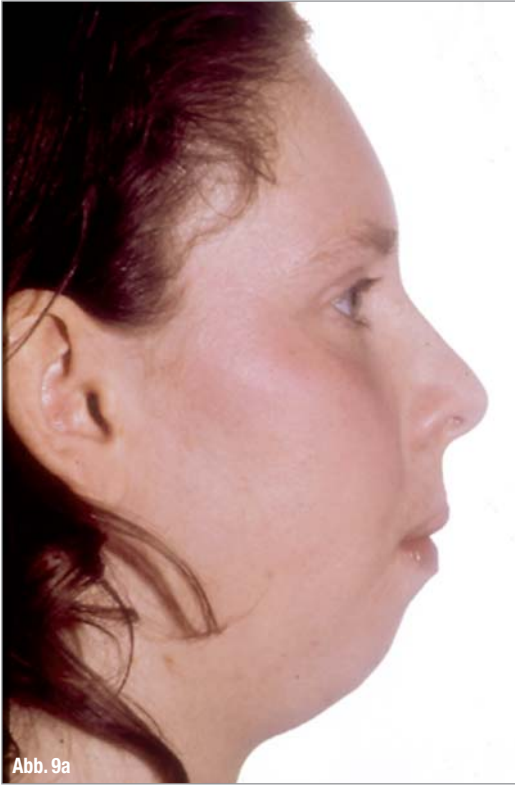Abb. 8c



Abb. 8d



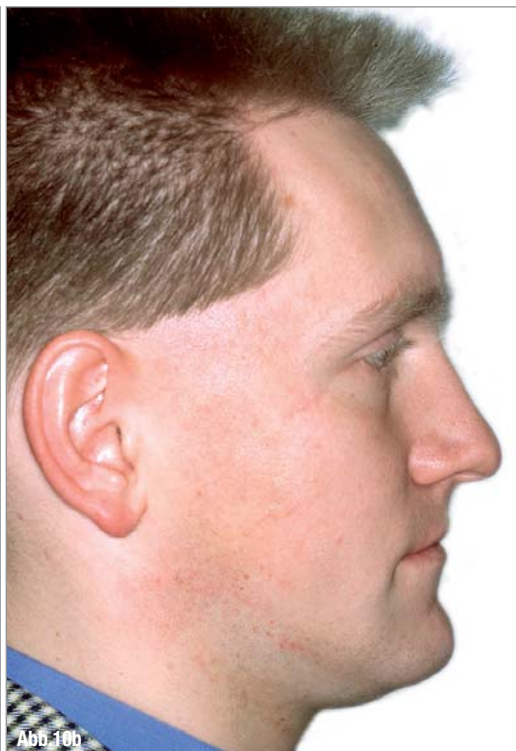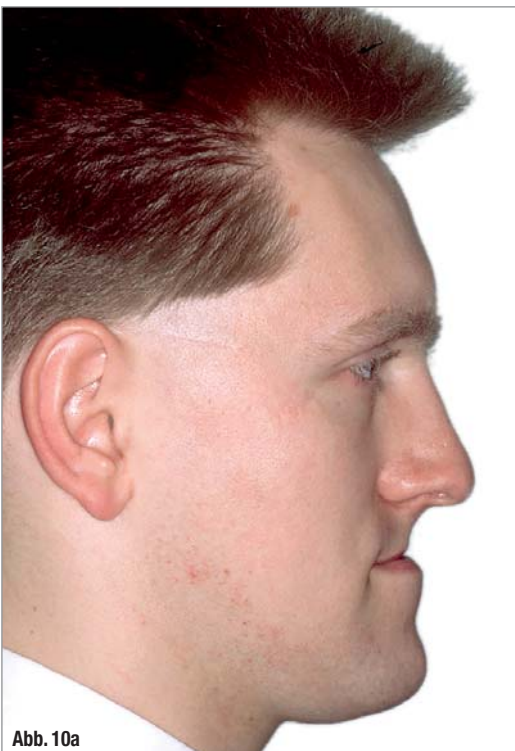**Abb. 9a und b** Shortface-Syndrom: Prä- (Abb. a) und postoperative Ansicht (Abb. b) einer Patientin mit einem Shortface-Syndrom, das durch das weit zurückliegende Kinn mit einem frontal offenen Biss gekennzeichnet ist. Durch eine bimaxilläre Umstellungsosteotomie in Kombination mit einer Kinnvorverlagerung wurden nebst der kaufunktionellen Verbesserung mit Schluss des frontal offenen Bisses ein ausgewogener zerviko-mandibulärer Übergang und gleichzeitig eine Harmonisierung des Gesichtsprofils geschaffen.

folgt die Wiedereingliederung der Positionierungsplatten in ihrer alten Position. Da die Oberkieferverlagerung nicht zur Positionsveränderung des Unterkiefers führt – die 3-D-Verlagerungsstrecken sind in dem Splint eingearbeitet – müssen die Positionierungsplatten sich wieder spannungsfrei anpassen lassen. Der Oberkiefer wird anschließend im Bereich

der Crista zygomatico alveolaris und Apertura piriformis mit Panfixosteosyntheseplatten fixiert (Abb. 5a und b).

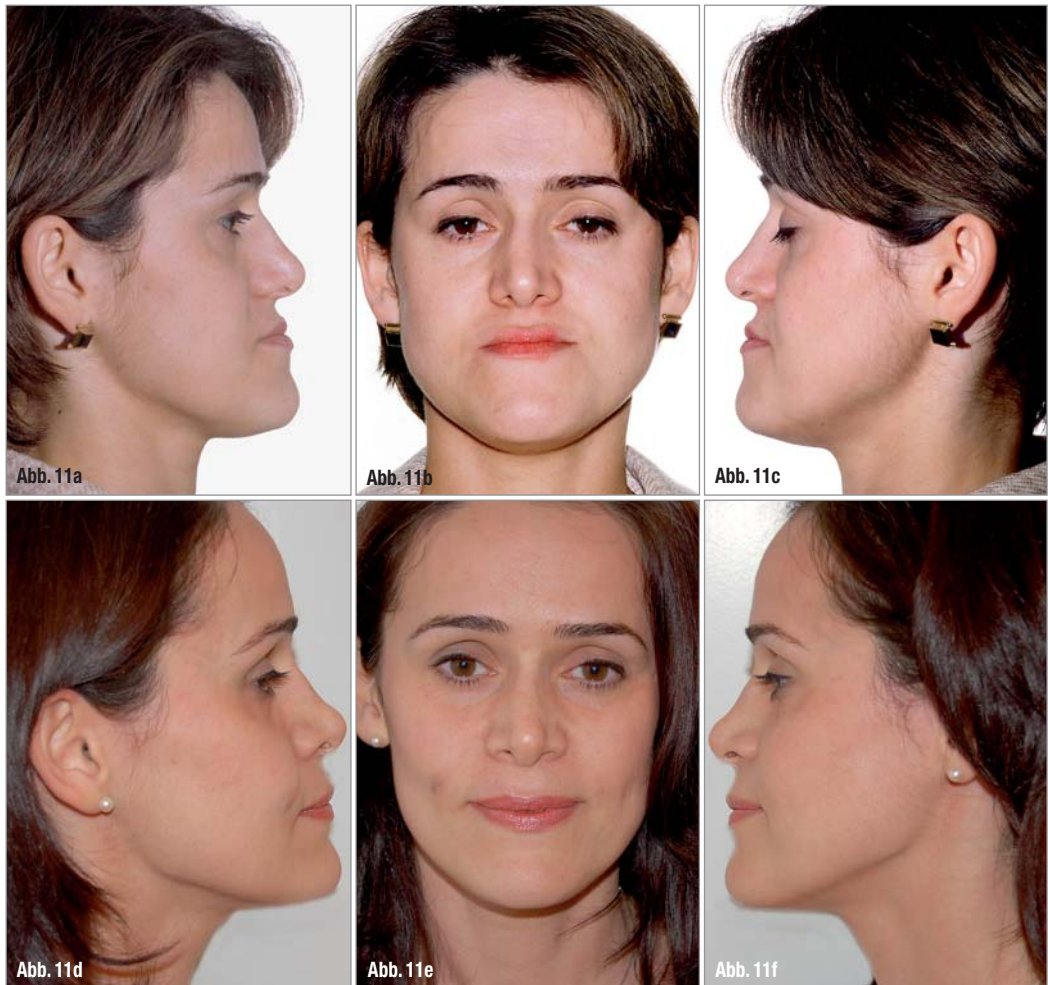
#### Retromolare sagittale Spaltung des Unterkiefers

Die Spaltung des Unterkiefers erfolgt nach durchgeführter Osteotomie mit der sogenannten Doppel-



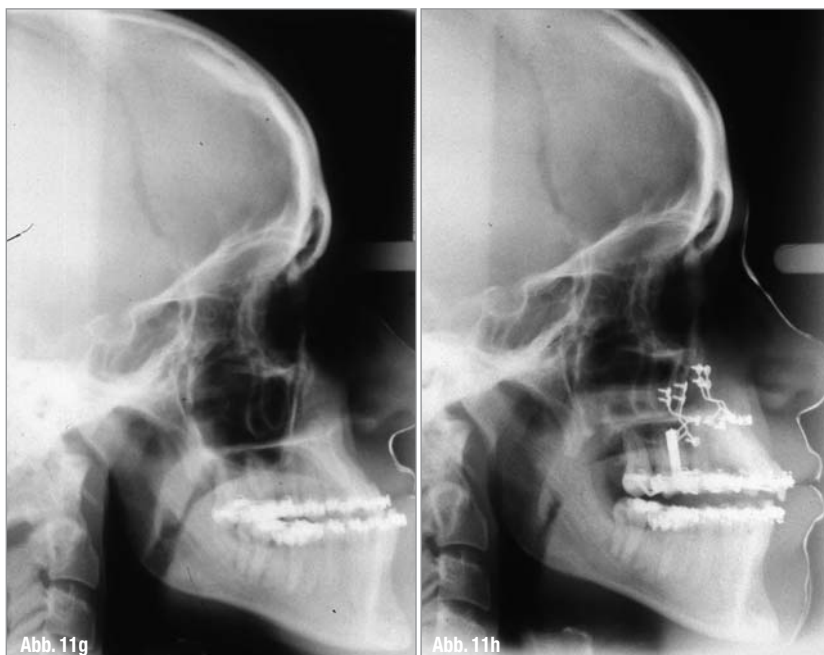
**Abb. 10a–b** Dishface-Syndrom: Prä- (Abb. 10a) und postoperative Aufnahme (Abb. 10b) eines Patienten mit einem Dishface-Syndrom. Zum Ausgleich der sagittalen Diskrepanzen der Kieferbasen zueinander wurde eine bimaxilläre Umstellungsosteotomie vorgenommen. Neben der kaufunktionellen Verbesserung führte die Verlagerung der Kiefer zu einem ausgewogenen Gesichtsprofil. Aus: J. F. Höinig; Manual der Maxillo-mandibulären Umstellungsosteotomien. 2002, Springer, Steinkopff Verlag, Darmstadt, Heidelberg.

**Abb. 11a–h\_** Prä- (Abb. 11a–d) und postoperative Ansicht (Abb. 11e–h) einer Patientin mit einer Mittelgesichtshypoplasie. Durch eine Oberkieferumstellungsosteotomie wurde nebst der kaufunktionellen Verbesserung eine Harmonisierung des Gesichtsprofils erzeugt.



meißel-Technik, bei der zunächst ein stumpfer Spatel bis kurz oberhalb des Nervus alveolaris inferior in den Osteotomiespalt eingeschlagen wird. Mit einem weiteren Spatel wird nun entlang der

Klinge des ersten ebenfalls in den Osteotomiespalt eingegangen. Die beiden Spatel werden nun vorsichtig manuell auseinandergedrückt, wodurch es zur eigentlichen retromolaren sagittalen Spaltung des Ramus ascendens kommt. Als hilfreich erweist sich zusätzlich das Aufdrehen des Osteotomiespaltes an der Vorderkante des proximalen Segmentes mit einem weiteren Meißel. Durch vorsichtiges Auseinanderdrücken der beiden Spatel wird unter Schonung des Nervus alveolaris inferior der Ramus ascendens gespalten.



#### Unterkieferverlagerung und Fixierung in zentrischer Relation

Nach Eingliederung des dritten Splintes, in denen die Unterkieferverlagerungsstrecken eingearbeitet sind, wird diese Position des Unterkiefers durch erneute intermaxilläre Immobilisation mit Drahtligaturen gesichert.

Die Repositionierung der Kiefergelenke in der präoperativen zentrischen Relation erfolgt durch erneute spannungsfreie Fixierung der Positionierungsplatten. Anschließend werden die Osteotomiesegmente mit Miniplatten über monokortikale Schrauben stabilisiert. Die intermaxilläre Immobilisation wird gelöst und die Okklusion überprüft (Abb. 6).

### Kinnverlagerung (Genioplastik)

Nach tiefvestibulärem Mukoperiost-Stufenschnitt im anterioren Unterkiefervestibulum werden die Kinnweichteile subperiostal bis unterhalb des Kinnrandes mit Ausnahme der knöchernen Kinnprominenz dargestellt. Anschließend wird die Mittellinie eingezeichnet und mit markiert. Nach Darstellung der Nervi mentales wird die Osteotomielinie festgelegt, die unterhalb der Foramina mentales nach dorsal bis in die Prämolarenregion hin ausläuft. Zwei Bohrlöcher werden paramedian links und rechts angelegt. Eine Kinnrepositionszange wird anschließend mit zwei 6mm langen monokortikalen Schrauben fixiert (Abb. 7a–g).

Es erfolgt die Osteotomie des Kinns unter Schonung der Nervi mentales mit einer oszillierenden Stichsäge.

Das kaudal breit an der vestibulären und lingualen Muskulatur gestielte, osteotomierte Segment wird dann entsprechend der Planung mit der Repositionszange verlagert. Ist eine Höhenreduktion des Kinns geplant, wird entsprechend eine Knochen-scheibe vom oberen Kinnsegment mit einer Säge abgetrennt und scharf von der Zungenmuskulatur gelöst. Nach sorgfältiger Blutstillung erfolgt nach entsprechender geplanter Verlagerung des Kinnsegmentes die Fixation mit Osteosyntheseplatten paramedian rechts und links.

### Nasenflügel-Approximation

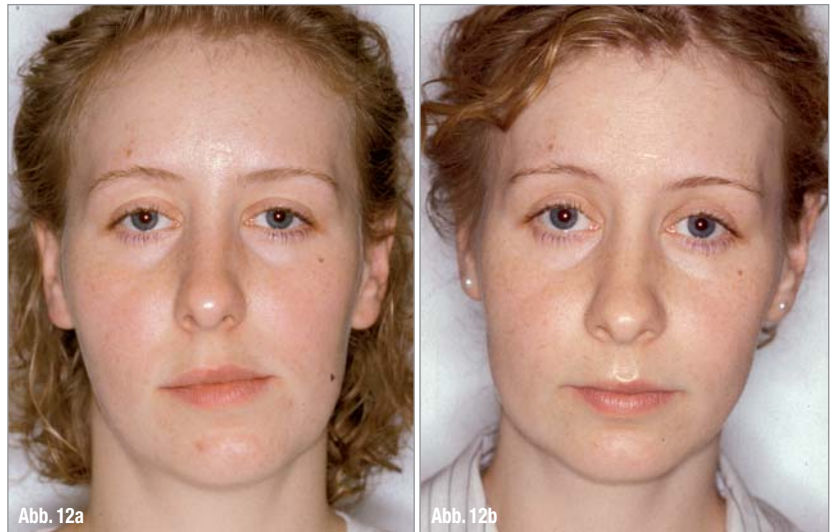Zur Verschmälerung der Nasenflügelbasen nach erfolgter Oberkieferhochverlagerung werden die kaudalen Nasenflügelanteile mit einem resorbierbaren Faden umstochen und an der Spina nasalis über ein Bohrloch fixiert.

### Wundverschluss und Eingliederung des Trainingssplintes

Nach sorgfältiger Blutstillung wird der vorbereitete letzte Splint, der Trainingssplint, eingegliedert.

Die Passgenauigkeit des Trainingssplintes wird durch passives Öffnen und Schließen des Kiefers kontrolliert.

Führungsgummis werden eingesetzt, die es dem Patienten in der postoperativen Phase erleichtern, seine neue Okklusion zu finden und das neuromus-



kuläre System auf die postoperative Situation umzustellen.

### Diskussion

Der Wunsch nach Harmonisierung des Gesichtsprofils ist häufig Anlass der Patienten, sich in Behandlung zur Korrektur der dento-fazialen Fehlbildungen zu begeben. Um den Schönheitsidealen und Gesichtsproportionen zu entsprechen, sind deshalb neben den Kieferverlagerungen häufig auch zusätzliche Operationen wie Nasen- und Kinnkorrekturen erforderlich.

Vorspringende Unterkiefer mit entsprechenden Kaufehlleistungen bedürfen in der Regel einer dreidimensionalen isolierten Unterkiefernückverlagerung bzw. je nach Ausprägungsgrad und Befund der Gesichtsprofilanalyse eine zusätzliche Oberkieferverlagerung in Kombination mit einer Kinnplastik. Fliehende Unterkiefer, d. h. Rücklage des Unterkiefers, werden in der Regel durch eine isolierte Unterkiefernückverlagerung korrigiert.

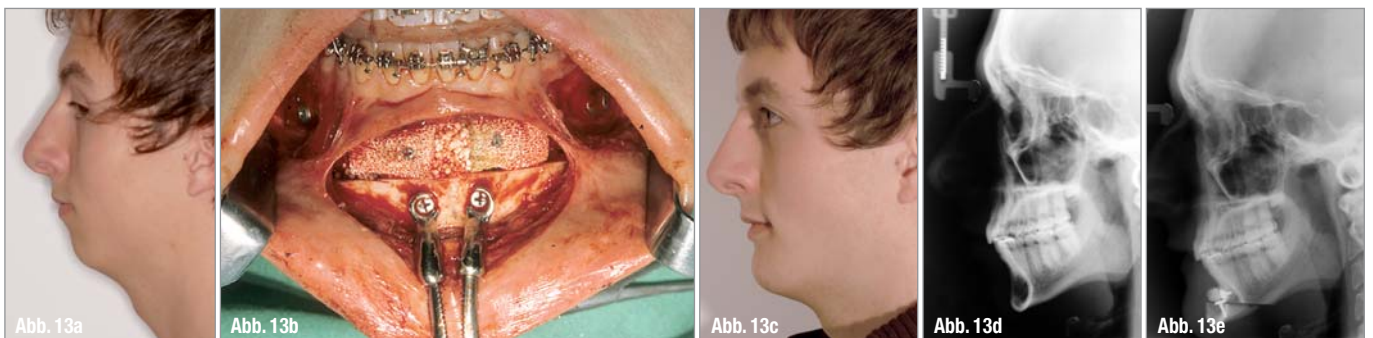
Kieferverlagerungen werden in Vollnarkose durchgeführt. Im Unterkiefer werden die aufsteigenden Unterkieferäste unter Schonung der Gefühlsnerven der Unterlippe und des Kinns nach dem Vorschlag von Hunsuck aufgetrennt. Dadurch reduziert sich

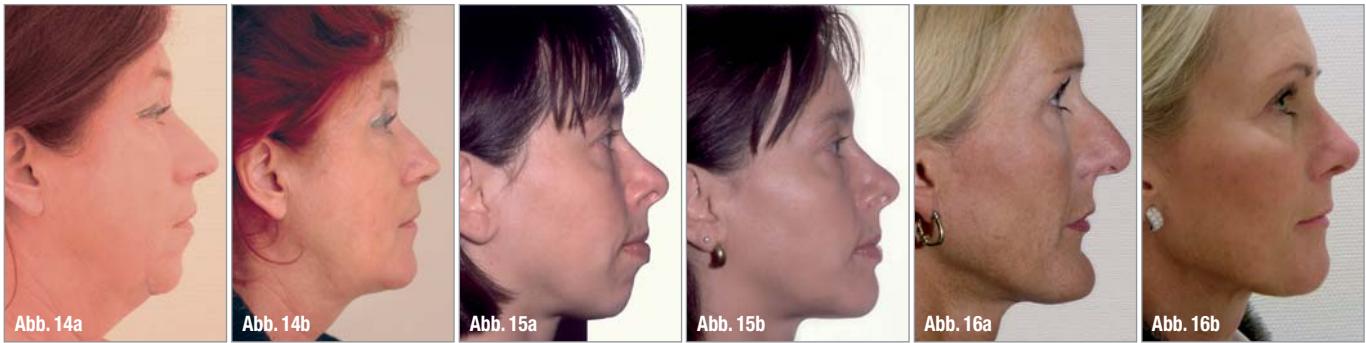**Abb. 12a und b** Hemifaziale Mikrosomia:

Prä- (Abb. 12a) und postoperative Aufnahme (Abb. 12b) einer Patientin mit einer hemifazialen Mikrosomia, die zur Skoliose des Gesichtes führte. Durch eine bimaxilläre Umstellungsosteotomie in Kombination mit einer keilförmigen Knochenexzision im Bereich des rechten Oberkiefers, Unterkiefernückverlagerung und Rotation sowie einer Kinnverlagerung konnten neben der kaufunktionellen Verbesserung durch die Verlagerung der Kiefer ein ausgewogenes Gesichtsprofil erzeugt werden.

**Abb. 13a–e** Kinnhypoplasie:

Prä- (Abb. 13a und d) und postoperative Ansicht (Abb. 13c, b und e) eines 20 Jahre alten Patienten mit einer deutlichen Kinnhypoplasie bei eugnathen Einstellung der Kieferbasen zueinander. Durch eine Kinnverlagerung wurde das Gesichtsprofil harmonisiert und die negative Lippenstufe ausgeglichen. Zum Ausgleich der Knochenstufe wurde alloplastisches Material aufgelagert.





**Abb. 14a und b**\_ Kinnhypoplasie mit zervikaler Weichgewebsptose: Prä- (Abb. 14a) und postoperative Aufnahme (Abb. 14b) einer Patientin mit einer moderaten Kinnhypoplasie in Kombination mit einer zervikalen Weichgewebsptose. Durch supraplastymale Liposuktion und autogener sliding genioplasty ließ sich wieder ein harmonischer zerviko-mandibulärer Übergang erzeugen.

**Abb. 15a und b**\_ Kinnhyperplasie mit Makrorrhinie: Prä- (Abb. 15a) und postoperative Aufnahme (Abb. 15b) einer Patientin mit einer Kinnhyperplasie mit bestehender Makrorrhinie. Durch Rückverlagerung des Kinns im Rahmen einer autogenen sliding genioplasty und Septorhinoplastik ließ sich das Gesichtsprüfprofil harmonisieren.

**Abb. 16a und b**\_ Kinnhyperplasie mit Makrorrhinie: Prä- (Abb. 16a) und postoperative Aufnahme (Abb. 16b) einer Patienten mit einer Kinnhyperplasie mit bestehender Makrorrhinie. Durch Rückverlagerung des Kinns im Rahmen einer autogenen sliding genioplasty und Septorhinoplastik ließ sich das Gesichtsprüfprofil harmonisieren.

nicht nur das Komplikationsrisiko wie die Verletzung der V. retromolaris, bad splits etc., sondern auch die Rezidivrate und das Ausmaß der Schwellung im Unterkieferbereich. Die Muskelschlinge wird nämlich bei diesem operativen Vorgehen – anders als bei der Methode nach Obwegeser/Dal Pont – nicht in ihrer Position verändert; denn nur der zahntragende Teil und nicht der gelenktragende Teil des Unterkiefers wird verlagert. Bei dieser Vorgehensweise werden die Ober- und die Unterkieferzahnreihen mittels Schlüsselschienen, die zuvor im Rahmen entsprechend durchgeführter Modelloperationen unter Berücksichtigung der intraoperativen Kondylenpositionierung hergestellt wurden, in die neue Position eingestellt, ohne dass postoperative Rejustierungen wie bei anderen Methoden erforderlich werden. Die Knochenfragmente werden übungstabil mit Platten (in Ausnahmefällen auch resorbierbare Osteosynthesematerialien) und Schrauben fixiert, sodass am Ende einer eineinhalb- (Unterkieferverlagerung) bis dreistündigen Operation (Unter-, Oberkiefer- und Kinnverlagerung) der Patient seinen Kiefer wieder öffnen kann und die Kiefergelenke als besonderer Vorteil dieses Vorgehens nicht in ihrer Position verändert wurden. Trotz Schwellung des Gesichtes für mehrere Tage sind in der Regel in der postoperativen Phase keine Schmerzmedikamente erforderlich; die Kost erstreckt sich zunächst auf flüssig/breiege Nahrung, bis die Fäden am achten bzw. zehnten Tag entfernt werden. Unmittelbar danach schließt sich die weitere kieferorthopädische Behandlung zur Feinregulierung der Zahnstellung für etwa sechs bis zwölf Monate an. Neben den allgemeinen Risiken wie Entzündung und Nachblutung, die mit der Operation einhergehen, stellt die bleibende Taubheit der Unterlippe eine mit ca. 2,5% seltene, aber für den Patienten bedeutsame Komplikation dar.

Während bis zum Anfang der 90er-Jahre die Patienten in der Regel bis zum Abschluss der knöchernen Heilung über Wochen verschnürt blieben, stellen diese Behandlungsverfahren heute nur noch eine Ausnahme dar, weil die moderne Chirurgie eine unmittelbare postoperative Mundöffnung durch Fixierung der Knochenfragmente mit grazi-

len Platten und Schrauben und dadurch verkürzten Operationszeiten ermöglicht. Dadurch eröffnet sich nicht nur für den Patienten ein erheblich postoperativer Komfort, sondern es ist dadurch auch eine schnellere Rehabilitation bei verkürzter Krankheitsdauer gewährleistet. Vielen Patienten wurde dadurch die Furcht vor dem eigentlichen Eingriff genommen.

Dank größerer operativer Erfahrungen, verbesserter Operationstechniken, grazilerer Instrumente, präziserer Planung und interdisziplinärer Zusammenarbeit gehören die früher vielfach berichteten und befürchteten hohen Komplikationsraten heute der Vergangenheit an.

Klinische Untersuchungen und Selbstbeurteilung der Patienten, die sich einer operativen Korrektur ihrer Fehlbildung unterzogen, machen deutlich, dass durch Harmonisierung der Gesichtsproportionen, vornehmlich durch Verlagerung des Kinns, ein gestärktes Selbstbewusstsein resultiert, das erheblich zum privaten und beruflichen Erfolg beiträgt (Abb. 8–16).

## \_Schlussfolgerung

Der Wunsch des Patienten nach idealen Gesichtsproportionen lässt sich durch schonende moderne Techniken der Umstellungsosteotomien verwirklichen, die zur Akzentuierung und zur Harmonisierung des Gesichtsprüfils führen. \_

*Literatur beim Verfasser.*

## \_Kontakt

face

**Prof. Dr. Dr. med. Johannes Franz Hönig**  
Georg-August-Universität Göttingen  
Ltd. Arzt Plastische und Ästhetische Chirurgie  
Paracelsus Klinik & Georgs-Palast Hannover  
Georgstr. 36  
30159 Hannover  
www.professor-hoenig.de