

Lippenlift – Indikation und Technik

Autor _Prof. Dr. Dr. med. Johannes Franz Hörig MD, PhD

_Einleitung

Bislang fand die periorale Ästhetik wenig Aufmerksamkeit in der Literatur, trotz der Tatsache, dass sowohl bei jungen als auch bei älteren Personen ein hoher Bedarf an der Verjüngung der perioralen Struktur besteht. So bedürfen z.B. einige jüngere Patienten zur Rejuvenation der Lippen oftmals eine Lippenaugmentation, gelegentlich eine Lippenverlängerung oder nicht selten auch eine Oberlippenverkürzung, während ältere Patientinnen in der Regel durch die allgemeine Altersatrophie mit einhergehendem Volumenverlust aller Gewebe, die besonders durch die Atrophie des Fettgewebes klinisch deutlich wird und zu dynamischen und statischen

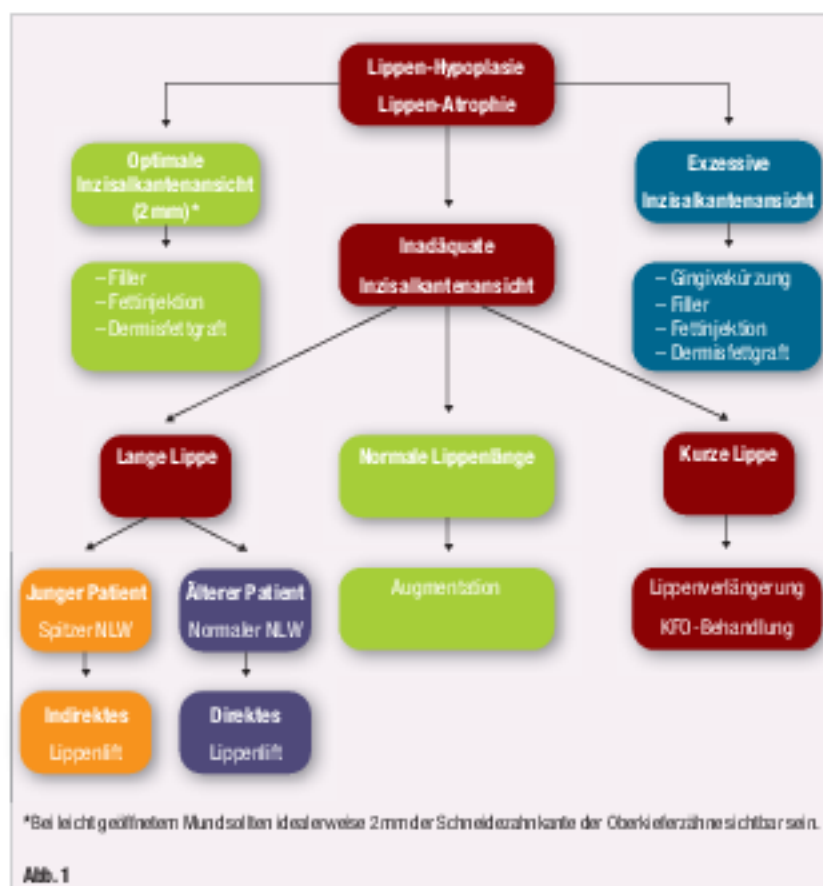
Faltenbildungen mit Ptose der Oberlippe führt, oftmals zur Rejuvenation der Lippen und perioralen Region eine Augmentation der Lippen in Kombination mit additiven Rhytidektomieverfahren benötigen (Abb. 1). Da aber in der Regel konservative Rhytidektomieverfahren häufig nicht den gewünschten Erfolg aufweisen, sollen im Folgenden zur Erweiterung des chirurgischen Armentariums nach Darstellung der Altersveränderungen der Lippen und der perioralen Ästhetik auf das indirekte und direkte Lippenlift näher eingegangen werden.

_Altersveränderung der Lippen

Mit zunehmendem Alter kommt es zu Veränderungen der Lippenkonfiguration und Position. Während beim jugendlichen Patienten die Interlabiallinie deutlich oberhalb der Inzisalkanten liegt, kommt es im Alter zum Lippendeszensus durch Fettatrophie mit Abnahme der Muskelfasern und Volumenreduktion des lymphatischen Gewebes. Das Philtrum verliert an Prominenz und das beim jugendlichen Patienten leicht elevierte Oberlippenrot flacht mit zunehmendem Alter ab, sodass es in der Profilansicht zur Veränderung des nasolabialen Winkels mit zunehmender Prominenz der Nasolabialfalte und Ausbildung von Hängewangen kommt. Die ursprüngliche leicht M- und W-förmige Lippenkonfiguration in jungen Jahren verliert im Alter ihre Deutlichkeit und flacht ebenfalls zunehmend ab, bei gleichzeitigem Deszensus der oralen Kommissur. Veränderungen der Hautfarbe, Textur und Resilienz treten hinzu. Die Epidermis wird dünner, die Dermis und das Fett atrophieren und die elastischen Fasern deorientieren sich. Die Turnoverrate und die Phasen der Wundheilungszeit nehmen zu, sodass die Reepithelisierung z.B. nach Dermabrasion im Alter das Doppelte an Zeit wie im jugendlichen Alter benötigt. Die Haut wird trockener, rauer, pigmentierter und faltenreicher und ist zunehmend vulnerabel, wobei physikalische Noxen, wie z.B. Rauchen, den Alterungsprozess akzellerieren.

Durch Abnahme des subkutanen Fetttes im Alter führen die muskulären Strukturen zum zunehmenden

Abb. 1 _Algorithmus der therapeutischen Möglichkeiten der Altersveränderung der Lippe.



den Auftreten von vertikalen radiären Lippenfalten und zu den charakteristischen Altersveränderungen der Lippen.

Ästhetische Lippenanalyse

Im Ruhetonus weist die Oberlippe eine abgeflachte M-förmige Konfiguration auf, wobei die oberen Endpunkte der Schenkel die Basis der Philtrumkante und die oberen Endpunkte den Kubidbogen bilden. Die Unterlippe, die eine etwas kürzere Länge als die Oberlippe aufweist, entspricht einer sehr abgeflachten W-förmigen Konfiguration. Ober- und Unterlippe vereinigen sich in der mehr oder minder runden oralen Kommissur. Die durchschnittliche Lippenweite bewegt sich zwischen den vertikalen Linien der Nasenflügel-Basis und Mit-Pupillarlinie. Laut den Angaben von Rickett ist ein schmaler Mund selten kürzer als die Distanz der Nasenflügel-Basisweite und den Untersuchungen von Ellis zufolge ist der Mund selten größer als die Interkanthaldistanz. Für die Oberlippe ist darüber hinaus das Philtrum von enormer ästhetischer Bedeutung; die Ausbildung des Philtrums steht in Abhängigkeit der anatomischen Konfiguration und Funktion der Orbicularis oris-Muskelfasern, die unterhalb der Philtrumkanten in die Dermis inserieren und mit zunehmendem Alter atrophieren.

Betrachtet man die Höhe der Oberlippe, gemessen vom Subnasale bis zum Stomium, dann beträgt die Distanz bei Männern durchschnittlich 24 mm und bei Frauen 20 mm; für die Unterlippe werden 50 mm bei den männlichen und 45 mm bei den weiblichen Personen angegeben. Dies entspricht in der Regel einem Verhältnis von Oberlippe zu Unterlippe von 1:2, sodass im Profil die Oberlippe leicht evertiert erscheint bei einem Winkel von 30° zur Vertikalen bei eugnathem Gebiss. Idealerweise ist das Lippenrot der Unterlippe gegenüber der Oberlippe um etwa ein Drittel vermehrt sichtbar (Abb. 2).

Im Ruhetonus und in Unterkieferschwebelage verläuft die Basis der Oberlippe etwa 1,5 mm oberhalb der Inzisalkanten und damit parallel zu den Oberkieferfrontzähnen. Gegenüber der Oberlippe liegt die Unterlippe geringfügig zurück. Den Arbeiten Rubin und auch Ellenbogen zufolge werden beim „full denture smile“ die Ober- und Unterkieferzähne exponiert und dabei die Elevatoren der Oberlippe und alle Depressoren der Unterlippe animiert. Bei diesem sogenannten vollen Lächeln kommt dem Platysma eine erhebliche Depressorfunktion zu, wobei bei diesem typischen Lächeln etwa zwei Drittel der Oberkieferfrontzähne einschließlich der ersten Prämolaren sichtbar sind. Die Unterlippe berührt dabei die Oberkieferfrontzahnkurve, sodass in 80% der Fälle die Lachlinie parallel zur Inzisalkurve und nur in Ausnahmefällen (1,3%) entgegengesetzt verläuft (Abb. 3).

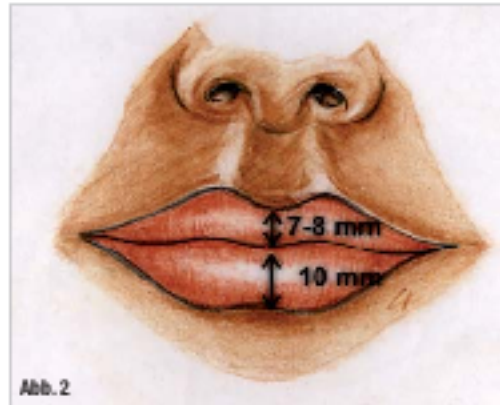


Abb. 2

Abb. 2_Grafische Darstellung der Lippenproportion zueinander.

Lippenlifting

Zur Korrektur der Altersveränderung der Lippe, die durch Elongation, Atrophie, Abflachung der Kontur, Deszensus der Lachlinien und vermehrte Faltenbildung charakterisiert sind, werden direkte und indirekte Liftings ggf. in Kombination mit perioraler Dermabrasion, Chemical peeling und Laserresurfacing vorgenommen. Die Indikation für ein direktes oder auch indirektes Lippenlift ergibt sich aus der Diagnose der inadäquaten Schneidezahnansicht im Ruhetonus der Lippen bei Unterkieferschwebelage (s. a. Abb. 1).

Direktes Lippenlifting

Beim direkten Lippenlift werden die idealen Maße der Lippenkontur symmetrisch angezeichnet und die überschüssige Haut resiziert. Dazu werden beim Oberlippenlift zuerst die Punkte der oberen Schenkel des M_s des Kubidbogens auf der Philtrumkante definiert (Abb. 4). Diese Punkte sollten etwa 3–6 mm oberhalb der „Ist-Position“ bei unveränderter Position des Zentrums des Kubidbogens festgelegt werden, der bei sehr schmalen Lippen allerdings um 1–2 mm angehoben werden sollte. Eine Überkorrektur von 1–2 mm ist in der Regel ratsam, da es innerhalb des ersten postoperativen Jahres zu einem leichten Deszensus kommt. Nach Festlegung der Neokonfiguration der Unterlippe, ähnlich der Oberlippe, wird etwas oberhalb des „white rolls“ die Lippe in einem Abstand von 4–5 mm der oralen Kommissur etwas untergehend umschnitten, um keine zirkulären Narbenstränge zu provozieren. Die zweite Inzision erfolgt entsprechend der angezeichneten

Abb. 3_Grafische Darstellung unterschiedlichen „Lachmusters“ nach Richard Ellenbogen; bei maximalem Lachen werden die Elevatoren der Oberlippe und alle Depressoren der Unterlippe einschließlich des Platysmanuskels animiert (c).

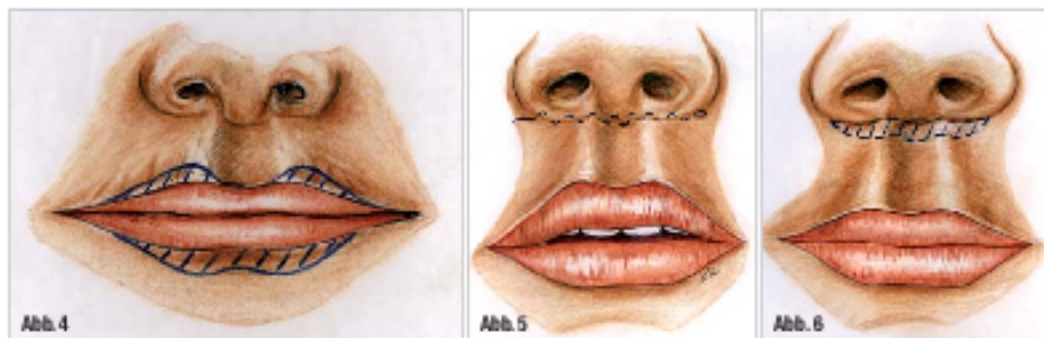


Abb. 3

Abb. 4 Grafische Darstellung dysproportionierter Lippen; die blau schraffierte periorale Region markiert die Größe und Form des zu resezierenden Gewebes im Rahmen eines direkten Lippenlifts.

Abb. 5 Illustration des indirekten Lippenlifts mit Markierung des subnasal zu entfernenden Gewebes.

Abb. 6 Postoperative grafische Darstellung des indirekten Lippenlifts.



Neoposition der Lippen. Die dazwischenliegende Haut wird scharf reseziert. Die Lippenrot-Lippenweißgrenze wird etwa 2–3 mm leicht unterminiert, sodass die Wundränder anschließend mit PDS-Fäden mehrschichtig verschlossen werden. Leichte Narbenzeichnungen verblasen mit zunehmender Zeit und können mit Kosmetika hervorragend abgedeckt werden.

Indirektes Lippenlift

Beim indirekten Lippenlift wird zur Verkürzung der Oberlippenlänge subnasal an der Nasenbasis, entsprechend der neu definierten Oberlippenkonfiguration, überschüssige Haut horizontal und oder beidseitig dreiecksförmig von der Nasenflügelbasis bis zur Philtrumkante reichend reseziert. In der Regel werden 3–6 mm Haut subnasal in Abhängigkeit der geplanten Neokonfiguration der Oberlippe entfernt, wobei die größte Distanz im Bereich der Columella liegt und sich nach lateral verjüngt (Bullhorn-Konfiguration). Ohne nennenswerte Unterminierung erfolgt der schichtweise Wundverschluss mit PDS-Fäden (Abb. 5 und 6).

Bei dem von Gonzales-Ulloa angegebenen Verfahren werden zwei umgekehrt L-förmige Inzisionen subnasal angelegt, wobei der lange Schenkel des L's auf der Philtrumkante lokalisiert ist. Entsprechend der gewünschten Neoposition der Oberlippe wird das überschüssige Gewebe konvex zwischen den L-Schenkeln reseziert. Dadurch wird der laterale

Mundwinkel, der im Alter ebenfalls einen Deszenus aufweist, eleviert, die vertikale Lippenlänge verkürzt und die Nasolabialfalte samt den radiären, perioralen Falten nivelliert (Abb. 7 und 8).

Für mehrere Wochen ist in der Regel die Lippe geschwollen, wobei die postoperative Narbenbildung ein nicht zu unterschätzendes Risiko darstellt, die bei der Gonzales-Ulloa-Technik in Ausnahmefällen dem klinischen Narbenbild nach Lippenpaltverschließen entsprechen kann.


Trotz all der Risiken führen diese Verfahren zur deutlichen Korrekturverbesserung der altersbedingten Lippenveränderung und stellen bewährte Verfahren dar, die zum Armamentarium eines ästhetisch plastischen Chirurgen zählen sollten.

Abb. 7 Präoperative Ansicht einer Patientin mit dysproportionierter Oberlippe.

Abb. 8 Vier Tage postoperative Ansicht nach einem direkten Lippenlift.

Abb. 9 Präoperative Ansicht einer Patientin nach einer linksseitigen Lippenpaltplastik; klinisch imponiert die dysplastische Oberlippenform.

Abb. 10 Postoperative Ansicht nach einem indirekten Lippenlift; durch ein indirektes Lippenlift konnten die Lippenproportionen harmonisiert werden.



_Kontakt	face
<p>Prof. Dr. Dr. med. Johannes Franz Hönig Ltd. Arzt Plastische und Ästhetische Chirurgie Paracelsus-Klinik am Silbersee Oertzeweg 24 30851 Hannover/Langenhagen E-Mail: info@professor-hoenig.de www.professor-hoenig.de</p>	
 <p>Autor</p>	 <p>Literatur</p>